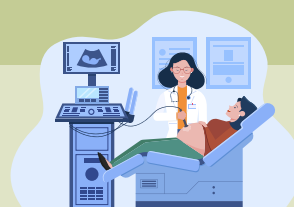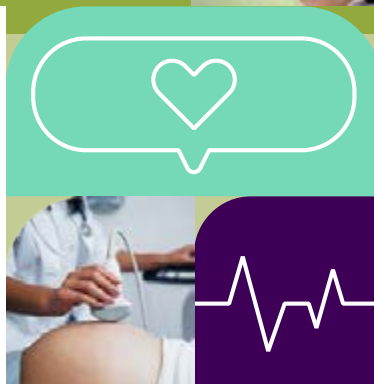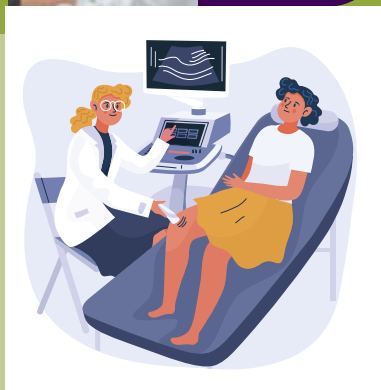


Medicina de Familia Andalucía

Volumen 25, número 1, suplemento 2, octubre 2024

8^{as} JORNADAS ANDALUZAS DE ECOGRAFIA SAMFYC



ALMERÍA

5 OCTUBRE 2024

Hotel Vértice Índalo



   /samfyc.es

ecografiassamfyc.com

MEDICINA DE FAMILIA. ANDALUCÍA



Publicación Oficial de la Sociedad Andaluza de Medicina Familiar y Comunitaria

Med fam Andal Vol.25, N°.1, suplemento 2, octubre 2024

comité

Cristóbal Trillo González

Presidente Comité Científico
Especialista en MFyC.
Centro de Salud Puerta Blanca
Coordinador GdT SAMFyC Ecografía en MF
(Málaga)

Francisco José Guerrero García

Presidente Comité Organizador
Especialista en MFyC.
Hospital Clínico San Cecilio.
Miembro GdT SAMFyC Ecografía en MF
(Granada)

M. Solimán Berchid Debdí

Secretario
Especialista en MFyC
Centro de Salud Villacarrillo
Miembro GdT SAMFyC Ecografía en MF
(Jaén)

M^a Dolores Domínguez Pinos

Vocal
Especialista en MFyC y Radiología
Hospital Clínico Universitario Virgen de la Victoria
Miembro GdT SAMFyC Ecografía en MF
(Málaga)

Diego Gutiérrez Molina

Vocal
Especialista en MFyC.
Centro de Salud Virgen de Gavellar. Úbeda
Miembro GdT SAMFyC Ecografía en MF
(Jaén)

JUNTA DIRECTIVA DE LA SOCIEDAD ANDALUZA DE MEDICINA FAMILIAR Y COMUNITARIA

Presidente

Jesús E. Pardo Álvarez

Vicepresidente

Francisco José Rodríguez Arnay

Vicepresidente

M^a Filomena Alonso Morales

Vicepresidente

Marta Álvarez de Cienfuegos Hernández

Secretario

Antonio Manuel Carmona González

Vicepresidente Económico

Ignacio Merino de Haro

Vocal de Docencia

Rocío Medero Canela

Vocal de Formación

Pedro Mesa Rodríguez

Vocal de Investigación

Juan Manuel García Torrecillas

Vocales de Residentes

Emilio José Delgado Soto

Carmen María Escudero Sánchez

Vocales de Jóvenes MF

Antonio Muñoz Gámez

Vocal provincial de Almería:

María Araceli Soler Pérez

Vocal provincial de Cádiz:

José Joaquín Cordero de Oses

Vocal provincial de Córdoba:

Ana Fons Díaz

Vocal provincial de Granada:

Irene Fernández Peralta

Vocal provincial de Huelva:

Eduardo Pérez Razquin

Vocal provincial de Jaén:

M^a de la Villa Juárez Jiménez

Vocal provincial de Málaga:

Rubén L. Vázquez Alarcón

Vocal provincial de Sevilla:

Mercedes Casado Martín

SOCIEDAD ANDALUZA DE MEDICINA FAMILIAR Y COMUNITARIA

C/Arriola, 4 bj D - 18001 - Granada (España)

Telf: 958 80 42 01 - Fax: 958 80 42 02

email:samfyc@samfyc.es

http://www.samfyc.es

MEDICINA DE FAMILIA. ANDALUCÍA



Publicación Oficial de la Sociedad Andaluza de Medicina Familiar y Comunitaria

Medicina de Familia Andalucía

Es una revista periódica que publica trabajos relacionados con la atención primaria, siendo la publicación oficial de la Sociedad Andaluza de Medicina Familiar y Comunitaria

Disponible en formato digital en la web de SAMFyC (acceso libre):

<https://www.samfyc.es/revista/>

DIRECTOR

Alejandro Pérez Milena

SUBDIRECTOR

Francisco José Guerrero García

CONSEJO DE DIRECCIÓN

Director de la Revista

Subdirector de la Revista

Presidente de la SAMFyC

Juan Manuel García Torrecillas

Idoia Jiménez Pulido

Rocío E. Moreno Moreno

CONSEJO DITORIAL

Luis Ávila Lachica. Málaga

Pilar Barroso García. Almería

M^a. Teresa Carrión de la Fuente. Málaga

José M^a de la Higuera González. Sevilla

Francisco Javier Gallo Vallejo. Granada

Juan Manuel García Torrecillas. Almería

José Antonio Jiménez Molina. Granada

Francisca Leiva Fernández. Málaga

José Gerardo López Castillo. Granada

Manuel Lubián López. Cádiz

Antonio Manteca González. Málaga

Rafael Montoro Ruiz. Granada

Ana Moran Rodríguez. Cádiz

Andrés Moreno Corredor. Málaga

Hermínia M^a. Moreno Martos. Almería

Francisca Muñoz Cobos. Málaga

Juan Ortiz Espinosa. Granada

Beatriz Pascual de la Pisa. Sevilla

Luis Ángel Perula de Torres. Córdoba

Miguel Ángel Prados Quel. Granada

J. Daniel Prados Torres. Málaga

Francisco Sánchez Legrán. Sevilla

Miguel Ángel Santos Guerra. Málaga

Reyes Sanz Amores. Sevilla

Jesús Torío Durántez. Jaén

Juan Tormo Molina. Granada

Cristobal Trillo Fernández. Málaga

Medicina de Familia. Andalucía

Incluida en el índice Médico Español

Incluida en el Latindex

Título clave: Med fam Andal.

Medicina de Familia. Andalucía

Incluida en el Índice Médico Español

Incluida en Latindex

Título clave: Med fam Andal.

ISSN-e: 2173-5573

ISSN: 1576-4524 (hasta dic. 2023)

Depósito Legal: Gr-368-2000 (hasta dic. 2023)

Para Correspondencia

Dirigirse a Revista Medicina de Familia. Andalucía

C/ Arriola, 4 Bajo D – 18001 Granada (España)

e-mail: revista@samfyc.es

Secretaría:

Encarnación Figueredo

C/ Arriola, 4 Bajo D – 18001 Granada (España)

Telf. + 34 958 80 42 01

Copyright:

Revista Medicina de Familia. Andalucía

Fundación SAMFyC

C.I.E.: G – 18449413

Reservados todos los derechos.

Se prohíbe la reproducción total o parcial por ningún medio, electrónico o mecánico, incluyendo fotocopias, grabaciones o cualquier otro sistema, de los artículos aparecidos en este número sin la autorización expresa por escrito del titular del copyright.

Esta publicación utilizará siempre materiales ecológicos en su confección, con papeles libres de cloro con un mínimo de pulpa de tala de árboles de explotaciones madereras sostenibles y controladas: tintas, barnices, películas y plastificados totalmente biodegradables.

Printed in Spain.

Maqueta:

Sara Pérez Fajardo

Desde 2024 esta revista sólo dispone de formato digital



sumario

La revista Medicina de Familia Andalucía edita el presente suplemento, tras la celebración de las 8as Jornadas Andaluzas de Ecografía de la Sociedad Andaluza de Medicina Familiar y Comunitaria, donde se incluyen resúmenes de comunicaciones que han sido aceptadas y defendidas.

- 6 Ictericia en Urgencias
- 7 Carcinoma renal en paciente asintomático
- 8 Colecistitis aguda litiásica. A propósito de un caso
- 9 Detrás del cólico renal había algo más
- 10 Doctores, tengo un bulto en el cuello: la ecografía clínica como ayuda diagnóstica
- 11 Échale huevos y haz ecografía
- 12 Ecografía clínica en el diagnóstico de la trombosis venosa profunda
- 13 El bulto de las 14:50 tiene eco
- 14 Malestar general: ella no tiene buen aspecto y sabes que eso no es normal
- 15 No todo es ITU
- 16 Prevención primaria e incidentalomas
- 17 Seminoma: a propósito de un caso
- 18 ¿Sólo un dolor de brazo?
- 19 Un incidentaloma cogido a tiempo
- 20 Una complicación inesperada
- 21 Una ecografía nos lleva a una enfermedad por partículas
- 22 El dolor abdominal puede enmascarar un proceso infeccioso respiratorio. la importancia del diagnóstico diferencial en Urgencias
- 23 Fiebre y alteración neurológica, no siempre se trata de una infección del sistema nervioso central

Ictericia aguda en urgencias

Mañero Viera L¹, Pajarón Álvarez A², Salvado Romero S³

¹MIR de MyC. Centro de Salud San Roque Sur. Cádiz

²MIR de MFyC. Centro de Salud Poniente. La Línea de la Concepción. Cádiz

³Especialista en MFyC. Centro de Salud San Roque Sur. Cádiz

CASO CLÍNICO

- **Ámbito:** Servicio Hospitalario de Urgencias. Circuito Polivalente .
- **Motivo de Consulta:** Mujer de 70 años que acude por ictericia cutánea de 24 hrs de aparición.
- **Enfoque individual (anamnesis, exploración, pruebas complementarias):** No RAMs , niega hábitos tóxicos . Antecedentes personales sin interés. Intervenida quirúrgicamente de cesárea hace más de 45 años. Actualmente no toma medicación.

Refiere hace una semana comiendo con unas amigas una tarta casera comenzar con un proceso diarreico agudo sin heces patológicas. Niega presencia de fiebre , dolor abdominal ni vómitos y/o náuseas. Comenta que a los pocos días de iniciar la diarrea ha comenzado a notarse con coloración amarillenta en la piel y en las conjuntivas oculares.

- **A la exploración:** Afebril. Bien hidratada y perfundida. Niega dolor. COC en TEP. Sin signos neurológicos. Niega cefalea . No presencia de adenopatías palpables. Ictericia franca de piel y mucosas. ACc rítmica ACr sin soplos sin alteraciones del murmullo vesicular. Abdomen blando y depresible, niega dolor a la palpación, no se palpa hepatomegalia así como tampoco esplenomegalia. No adenopatías palpables . Diarreicas sin productos patológicos días previos. No vómitos. Niega acolia y coluria. Extremidades sin edemas ni signos de TVP.

RX tórax: no hallazgos significativos. Rx abdomen : luminograma normal . Analítica: hb 11,6 , leucocitos 7260, Cr 0,36.Urea 21 Bi total 24.53, Bi directa 17.41, gpt 81, amilasa 258, Na 125 K 4,6.Plaquetas 631000 . Coagulación INR 1, tiempo normal. Proteína C reactiva 6,8.

Ecografía Abdominal: Hígado de parénquima con ecogenicidad heterogénea . Severa dilatación vía biliar intrahepática con colédoco de 9 mm sin visualizarse causa obstructiva. vesícula biliar no valorable , páncreas en el segmento visualizado se aprecia dilatación del conducto de wirsung de 3,5 mm. vejiga , riñones y restos de estructuras normales. No hay ascitis.

Carcinoma renal en paciente asintomático

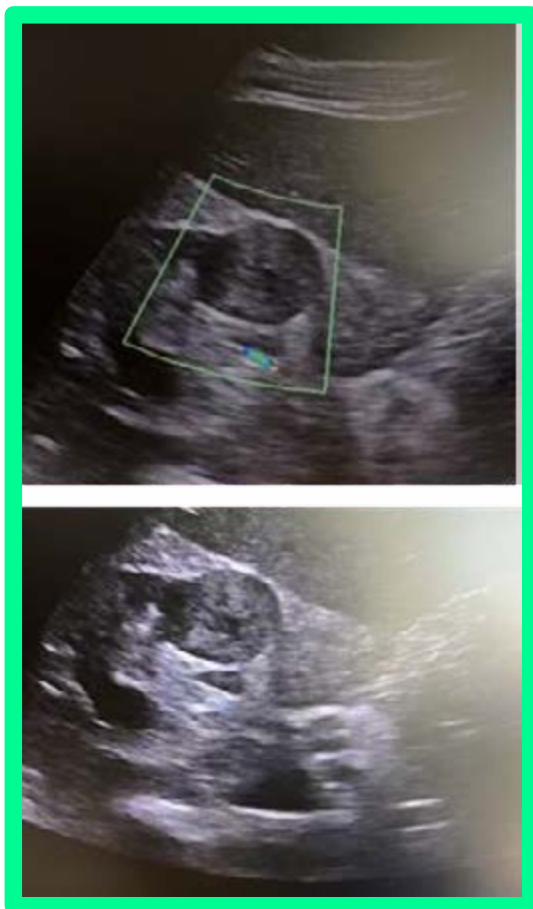Cobo Valenzuela N¹, Rosario Castillo AC², Pérez Membrive C³

¹Especialista en MFyC. Tutora. Centro de Salud Bulevar. Jaén

²MIR de MFyC. Centro de Salud Bulevar. Jaén

³MIR de MFyC. Centro de Salud Bulevar. Jaén

CASO CLÍNICO



Enfoque individual: Masculino de 58 años, asintomático, que acude a su MAP para control analítico anual rutinario. Se encuentran cifras elevadas de PSA.

Exploración Física: Buen estado general. Afebril sin síntomas miccionales.

TA 130/80 mmHg. Peso: 82 kg, Resto sin hallazgos.

Ecografía en consulta: Riñón derecho; lesión isoecoica con respecto a parénquima circundante, en región cortical de aproximadamente 3 cm. Riñón izquierdo, vejiga y próstata sin hallazgos relevantes.

Plan de acción y evolución: Se realiza una ecografía reglada en julio 2024 donde se informa una **lesión nodular sólida cortical de 33 mm y un volumen prostático: 33 cc, compatible con HBP.** Desde AP nos ponemos en contacto con el servicio de Urología del HUIJ quien solicita UroTAC preferente con hallazgos que sugieren un **Carcinoma Renal de Células Claras de 41,6X 35,7 x 36,4 de diámetro sin metástasis a distancia estadio cT3aN0M0**

Paciente fue incluido en LEQ para nefrectomía radical derecha mediante laparoscopia.

Colecistitis aguda litiásica. a propósito de un caso

Fernández Contreras V¹, Hernández Lozano A², Martín Conde C³

¹MIR de MFyC. Distrito Sanitario Almería

²MIR de MFyC. Distrito Sanitario Almería

³MIR de MFyC. Distrito Sanitario Almería

CASO CLÍNICO

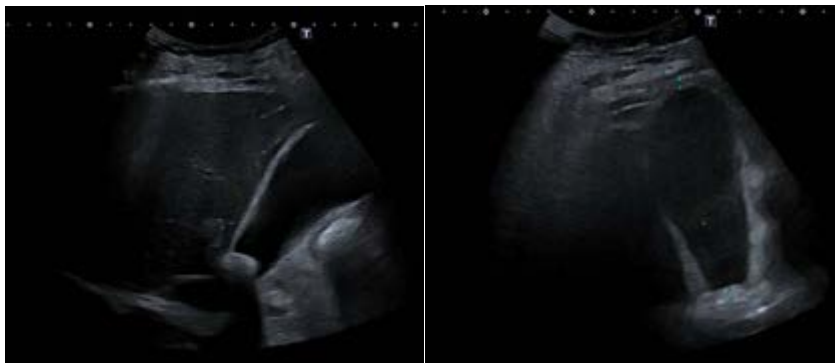Caso Clínico

Ámbito: urgencias hospitalarias.

Motivo de consulta: dolor abdominal agudo.

Enfoque individual: mujer de 72 años con obesidad. Acude derivada de centro de salud por sospecha clínica de colecistitis y ecografía abdominal compatible realizada por su MAP. Desde hace 24 horas presenta náuseas y dolor abdominal tipo cólico en epigastrio e hipocondrio derecho que irradia hacia la espalda y empeora con la ingesta. Febrícula de 37,8°C y dos vómitos de contenido alimenticio. Sin alteración del hábito intestinal, acolia, coluria ni síntomas miccionales. EVA de 5 puntos. Hemodinámicamente estable; abdomen blando, depresible, doloroso a la palpación profunda en hipocondrio derecho y epigastrio, no masas ni megalias, Blumberg negativo, no signos de irritación peritoneal, Murphy positivo, ruidos hidroaéreos presentes y PPR bilateral negativa.

En la analítica de sangre destaca: Bb total 1.29, Bb directa 0.25, PCR 5.81, leucocitos 14380 y neutrófilos 12330. Sistemático de orina y ECG sin hallazgos patológicos. En la ecografía abdominal se observa la vesícula distendida, en rango hidrópico (9.6 x 4 cm), con paredes ligeramente engrosadas (3.8 mm) e hiperecogénicas con aumento del flujo. Se identifica litiasis enclavada en el cuello vesicular. Signo de Murphy ecográfico positivo. No dilatación de la vía biliar intra ni extrahepática. Hallazgos compatibles con colecistitis aguda litiásica.



Enfoque familiar y comunitario: recordar la presentación clínica de la colecistitis. Resaltar el importante papel de atención primaria, ya que el paciente acudió a urgencias con un posible diagnóstico.

Juicio clínico: colecistitis aguda litiásica VS cólico biliar complicado, pancreatitis aguda, IAM inferior, cólico renoureteral derecho.

Plan de acción y evolución: dados los hallazgos clínicos, exploratorios, analíticos y radiológicos sugestivos de colecistitis aguda, se interconsulta con cirugía general. La paciente se ingresa para la realización de una colecistectomía laparoscópica. Durante el postoperatorio, la paciente evolucionó favorablemente.

Conclusiones: la colecistitis es una inflamación de la pared de la vesícula biliar secundaria en un 90% de las ocasiones por litiasis. Es una causa importante de dolor abdominal en urgencias, por tanto, no debemos de olvidarla en el diagnóstico diferencial del abdomen agudo. Los factores de riesgo más importantes son la edad, el sexo femenino y la obesidad. Clínicamente se manifiesta como dolor en hipocondrio derecho, náuseas, vómitos y fiebre. Los criterios diagnósticos globalmente aceptados son las Guías de Tokio 2013/2018, los cuales establecen que para el diagnóstico de confirmación se requiere un ítem de signos locales de inflamación, un ítem de signos sistémicos de inflamación y un hallazgo radiológico compatible. La prueba de imagen de elección es la ecografía abdominal y en caso de dudas está indicado la realización de TC abdominal.

Palabras clave: Cholecystitis, Acute. Ultrasonography. Lithiasis.

Detrás del cólico renal había algo más

Acosta Soriano L¹, Fernández Contreras V², Hernández Lozano A³

¹MIR de MFyC. Huércal de Almería. Distrito Almería

²MIR de MFyC. Benahadux. Distrito Almería

³MIR de MFyC. Almería Centro. Distrito Almería

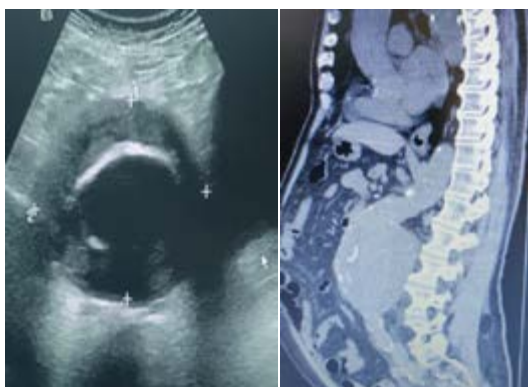
CASO CLÍNICO

Ámbito del caso: Servicio de Urgencias.

Motivo de consulta: Lumbalgia.

Historia clínica: Paciente de 60 años fumador de un paquete al día e hipertenso. Acude por dolor continuo en región lumbar que se irradia hacia región inguinal bilateral. Sin mejoría, desde hace una semana, a pesar de tratamiento con paracetamol, metamizol y tramadol, prescrito por su médico de atención primaria tras sospecha de cólico renoureteral.

Exploración física: Tensión arterial 100/55, glucemia 140, saturación de oxígeno 98% basal, Abdomen blando y depresible. Doloroso a la palpación de forma difusa. No se palpan masas ni megalias. Sin signos de irritación peritoneal. Puño percusión renal negativa.



Pruebas complementarias:

Analítica sanguínea: Creatinina 1.40 mg/dl, urea 65 mg/dl, PCR 25, hemoglobina 15.6 g/dl, leucocitos 18000 (neutrófilos 12080).

Uroanálisis: sin alteraciones

Ecografía abdominal: se observa aneurisma de aorta abdominal.

TAC toraco abdominal: dilatación aneurismática de aorta abdominal infrarrenal de 9x8x10 con hematoma intramural agudo de 8mm de espesor

Diagnóstico diferencial: Cólico renoureteral complicado, lumbalgia y aneurisma de aorta.

Juicio clínico: Aneurisma de aorta abdominal infrarrenal con hematoma intramural agudo.

Plan de acción y evolución:

Se ingresa en reanimación para control hemodinámico y se avisa a cirugía vascular. Se lleva a cabo una intervención quirúrgica donde se realiza bypass aorto-ilíaco y femoral izquierdo con prótesis. Hay una evolución favorable pudiendo irse de alta en los días posteriores.

Conclusiones:

La mayor parte de los aneurismas son asintomáticos y, por lo general, un hallazgo casual en las pruebas de imagen siendo la ecografía la prueba más utilizada y recomendada. Aunque se pueden manifestar con dolor lumbar, hipotensión, molestias abdominales. Entre los factores de riesgo se encuentra ser varón mayor de 60 años, hipertensión arterial, tabaquismo, diabetes e hipercolesterolemia

Palabras clave: Aortic Aneurysm, Aortic Aneurysm Thoracic, Aortic Dissection.

Doctores, tengo un bulto en el cuello: la ecografía clínica como ayuda diagnóstica

García Martínez L¹, Bonilla Moreno JA²

¹MIR de MFyC. Centro de Salud Virgen del Mar. Almería

²Especialista en MFyC. Consultorio Fiñana, UGC Río Nacimiento. Almería

CASO CLÍNICO

ÁMBITO

Atención Primaria.

MOTIVO DE CONSULTA

Bulto en cuello.

ENFOQUE INDIVIDUAL

Anamnesis:

Antecedentes personales: No hábitos tóxicos. Mujer de 50 años que consulta por notar un bulto en línea media del cuello de varios días de evolución, acompañándose de dolor. Además, refiere odinofagia.

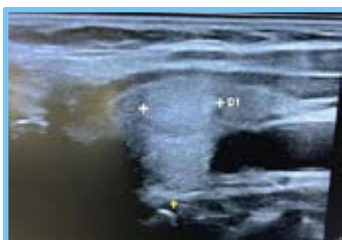
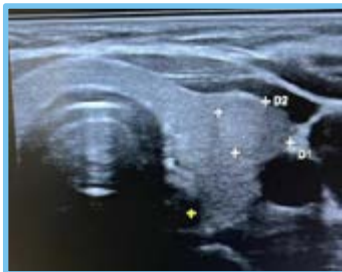
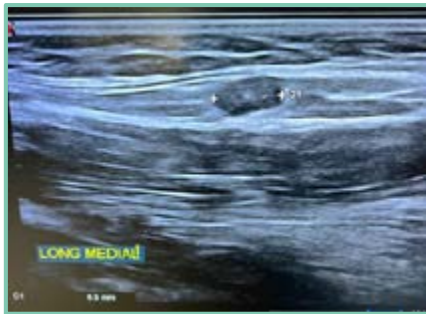
Exploración:

Discreta tumefacción submandibular medial. No se palpa bocio ni adenopatías.

Pruebas complementarias

Ecografía clínica en Centro de Salud: En región submandibular medial (zona de dolor) se observa imagen oval hiperecogénica menor de 1 cm., de bordes regulares, móvil y con vascularización periférica, identificándose hilio ecogénico y bien delimitado. Lesión sugerente de adenopatía de características reactivas.

Tiroides con parénquima homogéneo y de dimensiones normales. En LTI se observa nódulo isoecogénico hipervascularizado al doppler con las siguientes dimensiones: 9.9 mm (transversal) x 7.1 mm (anteroposterior) x 10.5 mm (longitudinal). TI-RADS 3 (Thyroid Imaging reporting and Data System).



JUICIO CLÍNICO

Diagnóstico diferencial: Adenopatía cervical, sialoadenitis aguda, quiste del tirogloso, patología tiroidea (bocio, nódulos), tumoración maligna.

Juicio clínico: Adenopatía benigna y nódulo tiroideo.

PLAN DE ACCIÓN Y EVOLUCIÓN

Se solicita analítica con TSH y se realiza teleconsulta a Endocrino, adjuntando las imágenes ecográficas. Como tratamiento de la adenopatía, se pautan antiinflamatorios y se cita para revisión.

Cuando la paciente acude a revisión, refiere estar asintomática. Los valores de TSH resultaron normales y la respuesta a la teleconsulta fue que solo precisaba nuevo control ecográfico en un año al tratarse de un nódulo TIRADS-3 < 15 mm.

CONCLUSIONES

Con este caso queremos destacar el papel diagnóstico de la ecografía en Atención Primaria, ya que ayudó a descartar malignidad tanto de la adenopatía como del nódulo tiroideo.

PALABRAS CLAVE: Ultrasonografía; Nódulo tiroideo; Adenopatía.

Échale huevos y haz ecografía

Manzano Barroso A¹, Garcia-Castrillón Menén C², Mendieta Lagos M^aN³

¹MIR de MFyC. UBS Arenal. Centro de Salud Platja de Palma. Palma de Mallorca

²MIR de MFyC. UBS Arenal. Centro de Salud Platja de Palma. Palma de Mallorca

³Especialista en MFyC. UBS Arenal. Centro de Salud Platja de Palma. Palma de Mallorca

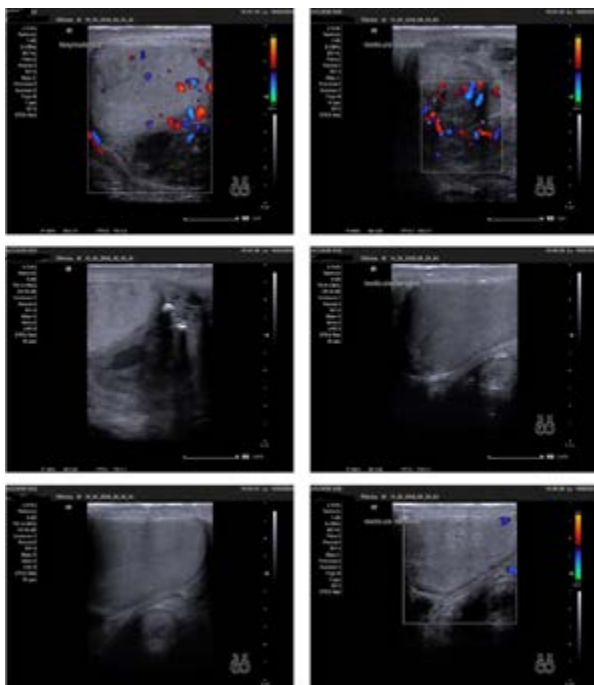
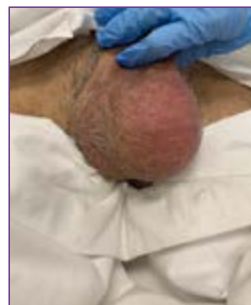
CASO CLÍNICO

MOTIVO DE CONSULTA: dolor testicular

ANAMNESIS, EXPLORACIÓN Y PRUEBAS COMPLEMENTARIAS: Varón de 79 años, Fumador de 60 paquetes/año. Fibrilación auricular, Insuficiencia Cardíaca, Miocardiopatía dilatada, disfunción VI grave. Niega tratamiento farmacológico en el momento actual. Acude por dolor testicular izquierdo de dos semanas de evolución con empeoramiento progresivo, Niega traumatismo, síndrome miccional, no hematuria ni fiebre.

EXPLORACIÓN FÍSICA: Testículo izquierdo: eritematoso, aumentado de tamaño, doloroso a la palpación, consistencia pétreo. Signo de Prhen negativo. Reflejo cremastérico conservado. Testículo derecho: discreto dolor a la exploración.

ECOGRAFÍA CLÍNICA TESTICULAR: Testículo izquierdo de ecoestructura heterogénea, epidídimo de aumentado de tamaño y heterogéneo con imagen hipocogénica de 2,8 x 2,1cm con dos calcificaciones en su interior. Ambos Captación positiva al Doppler testicular. Dolor a la exploración con la sonda. Testículo derecho de aspecto homogéneo sin hallazgos ecográficos reseñables.



JUICIO CLÍNICO: Orquiepididimitis bilateral con absceso en cola de epidídimo izquierdo. Realizamos Diagnóstico diferencial con torsión testicular, torsión de hidátide, tumor testicular.

PLAN DE ACCIÓN: Se remite a urgencias hospitalarias, donde realizan analítica general con hemograma y bioquímica normal con INR 1,41, Urea 60, Potasio 5,51, con ligero aumento de PCR: 0,60 y hemocultivos negativos. Interconsulta con Urología que solicitan ecografía reglada testicular urgente que describe signos ecográficos de orquiepididimitis bilateral complicada con absceso en la cola del epidídimo. Solicitan hemocultivos. Se inicia tratamiento con ceftriaxona 250 mg endovenosa.

EVOLUCIÓN: El paciente presenta mejoría de signos inflamatorios y del dolor, tras 48 horas de tratamiento antibiótico y se da de alta hospitalaria en tratamiento con Cefixima 400mg/24h durante 10 días + ibuprofeno 400mg/8h durante 4-5 días. Con control en 3 semanas con Urología.

CONCLUSIONES: La **ecografía testicular** es fundamental para el diagnóstico de la patología aguda testicular urgente, sobre todo al realizar su diagnóstico diferencial con otras patologías testiculares a la hora de tener que tomar decisiones terapéuticas. Ya que en ocasiones en el caso de la torsión testicular estará en juego la viabilidad posterior testicular.

BIBLIOGRAFÍA:

- Gallardo, Juana Carolina González, et al. "Ecografía testicular y de pene en urgencias: Lo que el radiólogo debe contar y lo que el clínico debe saber." *Seram* 1.1 (2022).
- Pimentel, Gonzalo Cogolludo, et al. "PATOLOGÍA TESTICULAR EN ECOGRAFÍA." *Seram* 1.1 (2022).

PALABRAS CLAVE: Ecografía, Testículo, Orquiepididimitis

Ecografía clínica en el diagnóstico de la trombosis venosa profunda

Ruiz España F¹, Malagón Sánchez M^aP², García de la Oliva I³

¹Especialista en MFyC. CHARE Guadix. Granada

²Especialista en MFyC. Consultorio Huélago, Centro de Salud Pedro Martínez. Granada

³Especialista en MFyC. Centro de Salud de Caniles. Granada

CASO CLÍNICO

Paciente de 63 años sin antecedentes personales de interés ni tratamiento habitual activo que acude a servicio de urgencia hospitalaria por dolor en condiciones de reposo (EVA 8/10), aumento del perímetro de la extremidad junto con ligero empastamiento gemelar en miembro inferior derecho. Imposibilidad de la marcha.

Exploración Física:

Miembros Inferiores:

- Derecho: Aumento del perímetro del miembro; aumento de la temperatura con ligero empastamiento gemelar. Pulsos presentes bilaterales y simétricos. Signo Homans dudoso. Escala de Wells: 3.
- Izquierdo: Dentro de la normalidad.

Pruebas complementarias:

- Analítica de sangre: Dímero D: **1.75**.

ECOGRAFÍA:

1. Aumento de la ecogenicidad intraluminal de la vena poplítea.
2. Ausencia de Doppler.
3. Ausencia de coaptación de la Vena Poplítea Derecha.

Juicio clínico y Diagnóstico Diferencial:

Trombosis Venosa Profunda de la Vena Poplítea.

Diagnóstico Diferencial:

Insuficiencia Venosa Crónica y síndrome Postflebítico.
Celulitis.
Rotura del quiste de Baker.
Desgarros parciales o completos de los músculos o tendones.

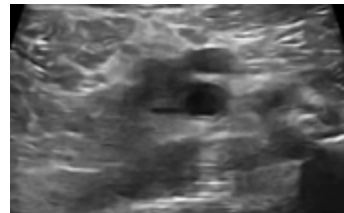
Plan de acción y evolución

Tratamiento ambulatorio:

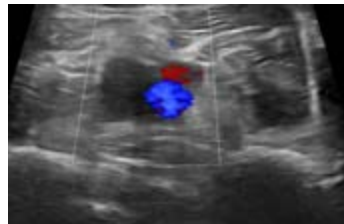
- Reposo absoluto con vendaje elástico y pierna en alto durante 4-5 días.
- Iniciar anticoagulación con HBPM ajustada al peso.
- Posteriormente, se puede iniciar el paso a anticoagulación oral de forma ambulatoria a los 15 días o mantener Heparina durante 3-6 meses.
- Generalmente; se citará en 6 meses para revisión en Consultas Externas de Cirugía Vasculat en 6 meses.

Palabras clave: Popliteal Venous pathology; Ultrasonography; Emergencies.

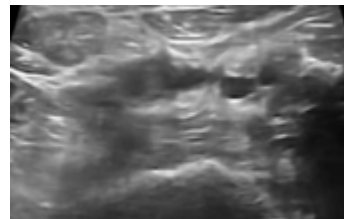
1.



2.



3.



Conclusiones:

- Impacto creciente y mayor accesibilidad de la Ecografía en la práctica clínica de la Medicina Familiar y Comunitaria y en la nueva especialidad de Urgencias nos ayuda a realizar diagnósticos fomentando la prevención de posibles consecuencias mayores o fatales en los pacientes.

El bulto de las 14:50 tiene eco

Mendieta Lagos M^aN¹, Vega de Mera M^aT², Garcia-Castrillón Menén C³

¹Especialista en MFyC. UBS Arenal. Centro de Salud Platja de Palma. Palma de Mallorca

²MIR de MFyC. UBS Arenal. Centro de Salud Platja de Palma. Palma de Mallorca

³MIR de MFyC. UBS Arenal. Centro de Salud Platja de Palma. Palma de Mallorca

CASO CLÍNICO

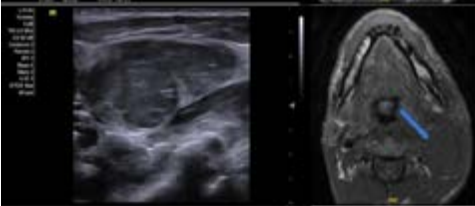
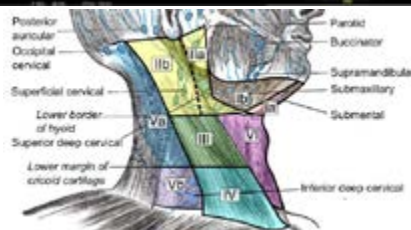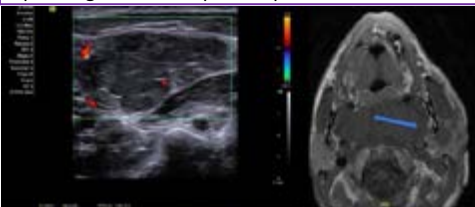
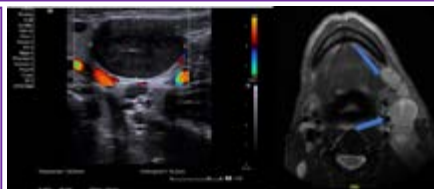
ÁMBITO: Atención primaria

MOTIVO DE CONSULTA: Varón de 51 años. Fumador de 19 paquete/años. No consumo de alcohol. Sin antecedentes patológicos. Impresiona de coeficiente intelectual bajo, muy retraído. Trabaja en una granja escuela donde cuida animales. No tratamiento habitual.

ANÁMNESIS: Acude acompañado de su hermana, por referir bulto en cuello lateral izquierdo, en zona submandibular desde hace 3 meses que ha ido creciendo, siendo al inicio indolora hasta hace una semana que le ha comenzado a doler, niega tos, no fiebre. Ni pérdida de peso. Niega odontalgia

EXPLORACIÓN FÍSICA: Tensión arterial: 142/92 mmHg, Saturación de oxígeno: 97%, Frecuencia cardiaca: 80 latidos/minuto. Faringe: mucosidad en cavum. Varias caries dentales. Se observa y palpa tumoración submandibular izquierda de 2 cm de diámetro indurada y adherida a planos, otra tumoración más posterior de misma característica, adherida a planos y de mayor tamaño. Presenta auscultación respiratoria disminuida globalmente y cardiaca normal.

ECOGRAFÍA CLÍNICA CUELLO: Ambos lóbulos tiroideos e istmo de ecoestructura normal. Se observa conglomerado adenopático algunas con aspecto reactivo redondeadas y grandes y a nivel submaxilar imagen hipocogénica redondeada de borde bien definido con hilio central que capta al Doppler de 2x1,5 mm y otra imagen heterogénea e hipocogénica con captación periférica.



JUICIO CLÍNICO: Linfoma de células grandes B (LDCGB), Diagnóstico diferencial con Mononucleosis infecciosa, Linfadenitis de Kikuchi, Linfoma del manto, Carcinoma/Adenocarcinoma poco diferenciado, Carcinoma nasofaríngeo, Metástasis de melanoma.

PLAN DE ACCIÓN Y EVOLUCIÓN: Se remite al hospital ante hallazgos ecográficos sospechosos de malignidad. Se le realiza analítica general con serología que es normal y Tomografía de cuello urgente: se describe presencia de neoformación nasofaríngea de probable extensión prevertebral y a espacio masticador, con adenopatías latero-cervicales ipsilaterales con signos de infiltración extracapsular, correspondiente a Estadio T 4 N3. Se realiza biopsia de médula ósea que es negativa y biopsia de cuello: confirma diagnóstico de Linfoma de células grandes B. Se inicia tratamiento con quimioterapia. El paciente hoy día sigue en tratamiento quimioterápico con reducción de tamaño neoformativo y de adenopatías.

CONCLUSIONES: La única herramienta válida para el diagnóstico de LDCGB es el examen histopatológico, pero en nuestro paciente el uso de la ECOGRAFÍA CLÍNICA DE CUELLO sirvió para llegar a un diagnóstico más rápido dado las características malignas de las adenopatías que presentaban: con alteración de su ecoestructura siendo heterogénea, cambio a forma redondeada, algunas con márgenes irregulares, sustitución de la grasa del hilio con Vascularización intralesional y siendo mayor de 8 mm en su eje corto. Para su posterior biopsia confirmatoria.

PALABRAS CLAVES: Ecografía, Adenopatía, Linfoma

Malestar general: ella no tiene buen aspecto y sabes que eso no es normal

Manzano Barroso A¹, Garcia-Castrillón Menén C², Mendieta Lagos M³N³

¹MIR de MFyC. UBS Arenal. Centro de Salud Platja de Palma. Palma de Mallorca

²MIR de MFyC. UBS Arenal. Centro de Salud Platja de Palma. Palma de Mallorca

³Especialista en MFyC. UBS Arenal. Centro de Salud Platja de Palma. Palma de Mallorca

CASO CLÍNICO

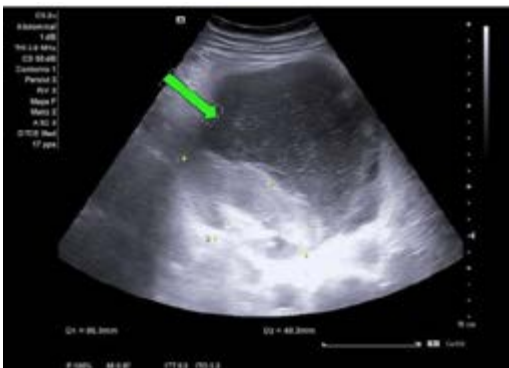MOTIVO DE CONSULTA: Malestar general y abdominalgia.

ANAMNESIS: Mujer de 48 años, Sin alergias a fármacos, Fumadora de 48 paquetes/año. No consumo de alcohol. Diabetes Mellitus tipo 2, Dislipemia, Obesidad, Asma. Endometriosis. Intervenida de celulitis de pared abdominal hace 5 meses. Tratamiento habitual: Metformina/Empaglifozina 12,5 mg/1000 mg, Paracetamol 1gr, Ropirinol 0,5 mg. Beclometasona/Formoterol 200 mcg/6mcg.

Acude por **malestar general** con **dolor abdominal** de 2 meses de evolución y empeoramiento del estado general, **bulto en flanco izquierdo**, náuseas con vómitos e intolerancia vía oral, molestias miccionales, mareos, deposiciones diarreicas desde día anterior sin sangre ni moco, sin fiebre. Relata pérdida de 15 kg de peso en el último mes.

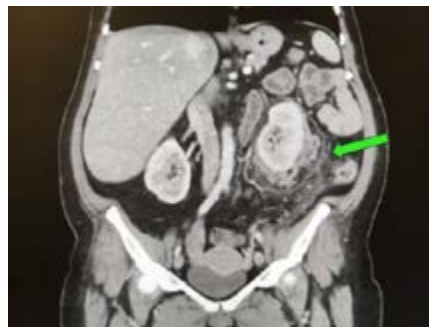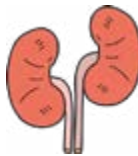EXPLORACIÓN FÍSICA: Regular aspecto general, impresiona de gravedad. Temperatura: 36,6, Frecuencia cardiaca: 100 l/m, Tensión arterial: 126/89 mmHg, ligera hiperglucemia de 279 mg/dl, cetonemia: 0,1. ECG sin alteraciones significativas.

EXPLORACIÓN: Abdomen, blando, depresible no globuloso ni distendido, presenta dolor a la palpación difusa con predominio en fosa iliaca izquierda con masa indurada y puño percusión positiva. No signos de irritación peritoneal. Auscultación cardiorrespiratoria: normal.



ECOGRAFÍA CLÍNICA ABDOMINAL: Signos de esteatosis hepática. En espacio perirrenal izquierdo se observa la presencia de gran **imagen anecogénica con ecos en su interior sospechosa de colección líquida** que impresiona de compresión renal sin clara alteración de su ecoestructura y leve desplazamiento de bazo

JUICIO CLÍNICO: **Absceso renal secundario a pielonefritis.** Diagnóstico diferencial con quistes complicados, Neoplasias quísticas e hidronefrosis.



PLAN DE ACCIÓN Y EVOLUCIÓN: Se remite a urgencias hospitalarias. Realizan analítica urgente que presenta leucocitosis 22.20 (10⁹/L) con neutrofilia, PCR 11.20, procalcitonina: 0,16 resto de parámetros analíticos sin alteraciones significativas. Sedimento patológico. Se realiza Tomografía abdominal urgente con contraste: describe absceso perirrenal izquierdo de 14x18 cm (1500 cc). No se observa dilatación del sistema urinario superior u otras alteraciones asociadas. (leve retraso de la captación parenquimatosa probablemente secundario a la compresión de colecciones). Riñón derecho sin alteraciones.

Urología indica iniciar tratamiento endovenoso con ceftriaxona 2 g y se realiza intervención quirúrgica urgente realizando Lumbotomía izquierda con drenaje percutáneo de colección renal. Hoy en día la paciente sigue ingresada con complicaciones.

CONCLUSIONES: La **pielonefritis aguda** es una inflamación tubulointersticial del riñón más frecuente en mujeres jóvenes. El diagnóstico se basa en la clínica. La ecografía es útil para su diagnóstico donde podríamos observar un aumento de tamaño del parénquima, alteración de su ecoestructura en forma parcheada, mala diferenciación córtico-medular. Pero también la **ecografía nos ayudaría a descartar sus posibles complicaciones como ser: el absceso renal, la hidronefrosis y las litiasis renales.**

PALABRAS CLAVES: Ecografía, Pielonefritis, Absceso

No todo es ITU

Lara Ojeda RM^{a1}, Aranda Bellón G², Martínez Chaves V³

¹MIR de MFyC. Centro de Salud de Villacarrillo. Jaén

²MIR de MFyC. Centro de Salud de Úbeda. Jaén

³Especialista en MFyC. Centro de Salud de Villacarrillo. Jaén

CASO CLÍNICO

URGENCIAS

Anamnesis, exploración:

Paciente de 49 años sin hábitos tóxicos y con AP de hipotiroidismo, que desde hace 2 meses presenta **dolor en zona lumbar** izquierda que se irradia flanco y genitales. Tratada inicialmente como una lumbalgia mecánica, sin mejoría de la clínica.

Consulta en Urgencias por un dolor de las mismas características al que se añade **fiebre**, sin clínica miccional.

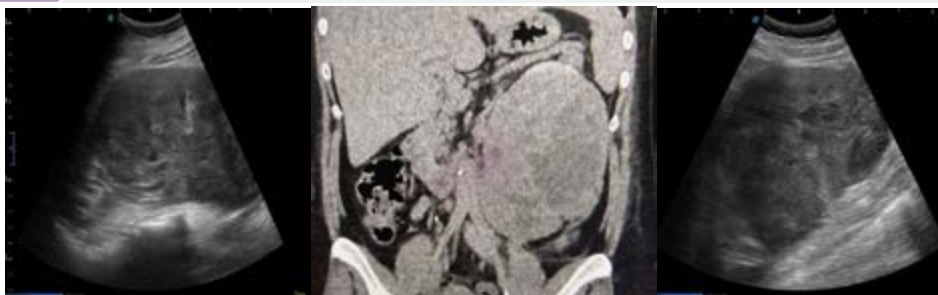Exploración abdominal: anodina // **Analítica de Urgencias:** Leucocitos 17670, neutrófilos 11790, Hb 11,4, plaquetas 660000. Creatinina 0,88. PCR 195. Urianálisis leucocitos ++. **Rx abdomen** en Urgencias: silueta renal izquierda con discreto realce.

En ese momento, **en Urgencias, es tratada como una ITU con Cefuroxima.**

CENTRO DE SALUD

Tras no mejorar a pesar de tratamiento antibiótico y persistencia del dolor y fiebre, se decide **realizar en centro de salud una ecografía clínica**, con los siguiente hallazgos: Hígado, vesicular biliar sin hallazgos relevantes. Riñón derecho sin anomalías. Líquido libre en cantidad moderada en Douglas.

Se identifica en **fosa renal izquierda una masa de gran tamaño, heteroecogénica** que parece depender anatómicamente del polo inferior del riñón izquierdo, con actividad Doppler positiva que se extiende en sentido medial hasta línea pararectal izquierda y en sentido caudal alcanzando prácticamente la pelvis. Hallazgos compatibles con **proceso neofornativo**.



Se deriva al hospital para completar estudio, donde las siguientes pruebas como TC y RMN confirman la sospecha de un carcinoma renal.

CONCLUSIONES

Este caso nos pone de manifiesto la importancia de **discernir los signos de alarma** de una **lumbalgia**. La larga data de evolución del dolor lumbar, la trombocitosis y la ausencia de clínica miccional, así como la fiebre, nos ha llevado en nuestro **centro de salud a cuestionarnos otros posibles diagnósticos más allá de una ITU**, y gracias a la **Ecografía clínica**, hemos podido diagnosticar una importante masa renal con signos ecográficos de malignidad.

¡Una vez más, la sonda ecográfica en nuestra consulta se convierte en nuestra gran aliada.!

Prevención primaria e incidentalomas

Contreras Hazañas M¹, Marín López C², Hernández de la Plata J³

¹MIR de MFyC. Centro de Salud Zaidín Sur. Granada

²Especialista en MFyC. Centro de Salud Zaidín Sur. Granada

³Especialista en MFyC. Centro de Salud Zaidín Sur. Granada

CASO CLÍNICO

Motivo de consulta: Paciente mujer 48 años que acude a la consulta solicitando un control analítico de salud anual.

Enfoque individual:

Antecedentes personales: sin interés.

Anamnesis: La paciente no aquejaba ningún síntoma. No dolor abdominal. No náuseas ni vómitos. No alteraciones del hábito intestinal. No síndrome miccional. No pérdida de peso. Solicitó un control médico rutinario de salud.

Exploración física: A la exploración, la paciente se encontraba estable hemodinámicamente con constantes en torno a TA 110/70 mmHg, FC 65 lpm, SpO₂ 99% basal. Buen estado general. Normoperfundida y normocoloreada. Eupneica en reposo. Sobrepeso (IMC 30 kg/m²).

Enfoque comunitario: Casada, con dos hijos. Buen apoyo socio-familiar. Independiente para actividades básicas de la vida diaria. En ese momento, fase de duelo por fallecimiento de su madre.

Plan de acción y evolución: Se IC con Urología que realizó cistoscopia y observaron una vejiga de buena capacidad con mucosa de aspecto normal, sin lesiones, meatos normoposicionados con salida de orina clara. A nivel de fondo con cara posterior vesical se aprecia masa que protruye desde el exterior de la vejiga en la mucosa vesical normal.

Se completó el estudio con TAC abdomino-pélvico preferente que informaron como: gran masa pélvica anexial probablemente dependiente del anejo derecho de 18 cm x 9.2 cm x 15 cm con tabiques finos en su interior y desplaza el útero posteriormente a la vejiga causalmente.

Juicio clínico: Masa ovárica a estudio, probablemente cistoadenoma o cistoadenocarcinoma como diagnósticos más probables, pendiente de anatomía patológica tras intervención quirúrgica.

Al principio del caso, se planteó la ecografía en el contexto de hipertransaminasemia para estudio de posible esteatosis hepática o alguna patología hepatobiliar. Sin embargo, de manera incidental se descubrió masa pélvica que planteó diagnóstico diferencial entre origen urinario o ginecológico.

Conclusiones: Actualmente, la formación en Atención Primaria y acceso a la ecografía se ha convertido en una completa revolución y transición en la atención y exploración de nuestros pacientes, convirtiéndola en una herramienta clave complementaria a la correlación clínica facilitando la aproximación diagnóstica y terapéutica, optimizando tiempo y recursos. En algunas ocasiones, se descubren incidentalomas, que a veces pueden no tener relevación clínica, pero en otras, como en este caso, pueden ser determinantes en su estudio y pronóstico.

Bibliografía:

Ecografía a pie de cama en Atención Primaria. Jorge A. Sanchez-Duque, Giovanni A. Muñoz-Marín. Atención Primaria. Elsevier. 2022; 54 (11). Clasificación histopatológica de tumores ováricos. P.-A. Just. EMC-Ginecología-Obstetricia. Elsevier. Junio 2023; 59 (2): 1-17.

Palabras clave: incidental findings, ultrasonography, tumor.

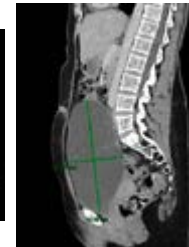
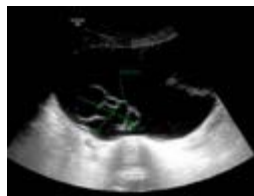Pruebas complementarias: En la analítica realizada, sólo destacaba una hipertransaminasemia leve (GOT 45, GPT 61, GGT 47) ya objetivadas por primera vez en el año 2022. Se decidió realizar una ecografía abdominal a pie de cama donde se objetivó de manera incidental vejiga bien repleccionada con paredes normales, pero se observaban en su interior imágenes anecogénicas múltiples de paredes finas.

Se completó el estudio ambulatorio con:

** Analítica con función renal conservada. Urianálisis y urocultivo negativos.

** Citología de orina negativa.

** Ecografía renal y de vías urinarias reglada, que informaban como "vejiga a repleción, de luz anecoica con presencia a nivel meatal derecho e intravesical de lesión quística multiloculada de aproximadamente 52 x 38 mm, con algunos tabiques gruesos y que parecen tener señal doppler. No se aprecia líquido libre en pelvis.



Fue derivada a Ginecología que completó el estudio de imagen con RNM pélvica que confirmaba gran masa intraperitoneal centroabdominal en ovario derecho que se extiende desde epigastrio a pelvis, con unas dimensiones aprox. de 7,5x15x15cm, (APxTxL) multilocular con septos finos internos con realce al contraste. Dado que la paciente ha cumplido deseos genésicos y ante la sospecha de cistoadenoma/cistoadenocarcinoma ovárico, se decide incluir en lista de espera quirúrgica preferente para anexectomía derecha y salpinguectomía izquierda.

Seminoma: a propósito de un caso

Hernández Lozano A¹, Acosta Soriano L², Fernández Contreras V³

¹MIR de MFyC. Distrito Almería

²MIR de MFyC. Distrito Almería

³MIR de MFyC. Distrito Almería

CASO CLÍNICO

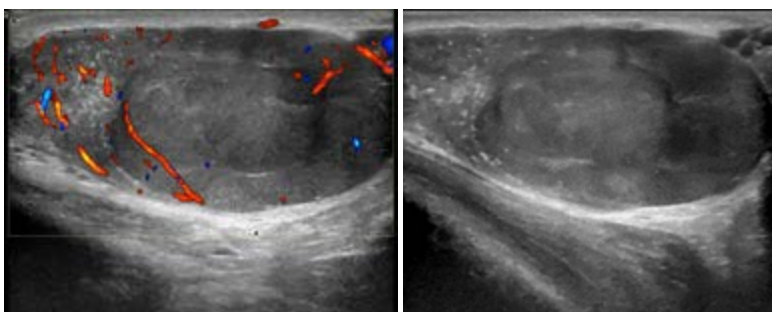
Ámbito: Urgencias Hospitalarias

Motivo de consulta: Aumento tamaño testicular izquierdo

Enfoque individual: Paciente de 26 años cuyo único antecedente de interés fue una hidrocelectomía derecha cuando tenía 3 años. Acude a las urgencias del hospital derivado por su médico de atención primaria, por un aumento de tamaño del testículo izquierdo de 3 meses de evolución. No refiere fiebre, ni traumatismo previo, ni relaciones sexuales en los últimos meses. En su última analítica, destaca únicamente unos valores de LDH de 1276.

A la exploración del testículo izquierdo se aprecia aumento de tamaño, no hiperemia, no dolor a la palpación o movilización. Presenta consistencia pétreo e irregular y se palpa un bultoma dependiente del polo inferior.

A pie de cama, se realiza una ecografía pudiendo visualizar una masa heterogénea con aumento de la vascularización en el testículo izquierdo, pudiendo ser compatible con un seminoma.



Enfoque familiar y comunitario: La visión integral del médico de atención primaria es clave para detectar patologías que requieren manejo multidisciplinario. La ecografía facilita el diagnóstico y permite establecer un plan terapéutico más eficaz.

Juicio clínico: Seminoma vs Tumor de células de Sertoli vs Tumor de células de Leydig vs Linfoma testicular vs Carcinoma embrionario.

Plan de acción y evolución: Se interconsulta con Urología, los cuales solicitan una analítica con perfil hormonal y una ecografía. A nivel analítico, destacaba unos niveles de Coriogonadotropina en 11.9 mUI/ml y de Alfa-fetoproteína en 1,4 ng/ml. En cuanto a la ecografía, el radiólogo visualizó un teste derecho sin alteraciones. El testículo izquierdo estaba aumentado de tamaño con parénquima prácticamente reemplazado por una masa con marcada heterogeneidad, que presentaba múltiples microcalcificaciones y aumento de la vascularización. La cabeza del epidídimo también estaba aumentada de tamaño, con parénquima muy heterogéneo, microcalcificaciones y marcado aumento de la vascularización. Los hallazgos ecográficos eran compatibles con tumor testicular izquierdo, que parece involucrar a la cabeza del epidídimo.

Finalmente, se realizó una orquiectomía inguinal izquierda. El informe de anatomía patológica confirmó el diagnóstico de neoplasia de células germinales in situ (Seminoma in situ). Por parte de oncología recibió dos ciclos de Carboplatino.

Conclusiones: El cáncer de testículo es el tumor más común en hombres de 15 a 35 años, siendo el seminoma el tipo más frecuente de tumor de células germinales, representando el 40-45% de los casos. La ecografía es una prueba crucial, ya que nos permite distinguir un tumor de otras entidades benignas que también podrían ocasionar un nódulo palpable en el testículo.

Palabras clave: Seminoma. Adult. Ultrasonography

¿Sólo un dolor de brazo?

García Martínez L¹, Moreno Martos HM^{a2}

¹MIR de MFyC. Centro de Salud Virgen del Mar. Almería

²Especialista en MFyC. Centro de Salud Virgen del Mar. Almería

CASO CLÍNICO

ÁMBITO

Atención Primaria.

Caso Clínico

MOTIVO DE CONSULTA

Dolor en la flexura del brazo.

ENFOQUE INDIVIDUAL

Anamnesis

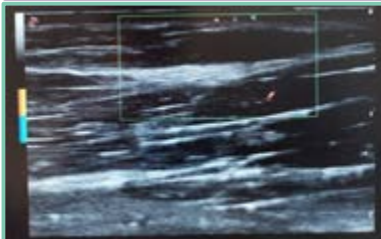
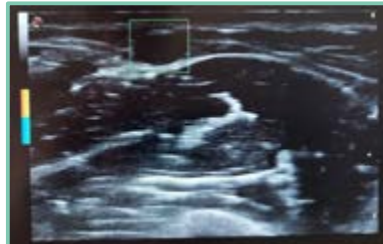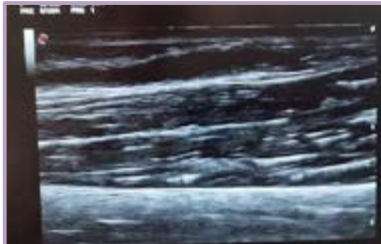
Antecedentes personales: hernia inguinal intervenida hace 10 días en tratamiento con Enoxaparina 20mg/día. Mujer de 33 años consulta por dolor a nivel de la flexura del brazo izquierdo desde la administración de la medicación intravenosa el día de la intervención, persistiendo todavía el dolor.

Exploración

Miembro superior izquierdo (MSI): no tumefacción ni eritema. Se palpa induración a nivel de la flexura.

Pruebas complementarias

Ecografía en Centro de Salud:
MSI (zona indurada): En la zona superficial se aprecia imagen anecoica en su interior, correspondiente al vaso venoso, en el que se objetiva ausencia de compresibilidad y de permeabilidad al flujo venoso con el Doppler color. Estas imágenes son sugerentes de trombosis venosa superficial en brazo izquierdo. Además, la paciente presenta dolor a la presión con la sonda ecográfica (lineal).



JUICIO CLÍNICO

Diagnóstico diferencial: Trombosis venosa, tromboflebitis, tendinitis, linfangitis, celulitis.

Juicio clínico: Trombosis venosa superficial MSI.

ENFOQUE FAMILIAR Y COMUNITARIO

Laboralmente activa, actualmente de baja laboral por la intervención quirúrgica.

PLAN DE ACCIÓN Y EVOLUCIÓN

Se pauta antiinflamatorios y se aumenta la dosis de Enoxaparina durante 45 días. Se realiza teleconsulta a Hematología por si precisara algún estudio adicional.

La respuesta a la teleconsulta afirma que el tratamiento era correcto e indica que no se precisan más estudios complementarios ya que existe una causa que justifica el cuadro.

CONCLUSIONES

La trombosis venosa superficial es poco frecuente en miembros superiores y se relaciona con catéteres intravenosos. Con este caso queremos mostrar la utilidad diagnóstica de la ecografía, que ayudó a establecer el diagnóstico.

La paciente nos otorga el consentimiento informado para la publicación del caso.



PALABRAS CLAVE: Ultrasonografía; Trombosis venosa; Extremidad Superior.

Un incidentaloma cogido a tiempo

Marín López C¹, Hernández de la Plata J², Contreras Hazañas M³

¹MIR de MFyC. Centro de Salud Zaidín Sur. Granada

²Especialista en MFyC. Tutor. Centro de Salud Zaidín Sur. Granada

³MIR de MFyC. Centro de Salud Zaidín Sur. Granada

CASO CLÍNICO

MOTIVO DE CONSULTA: Mujer de 77 años que acude a consulta de atención primaria solicitando una analítica de control. Como antecedentes, hipertensa en tratamiento. No hábitos tóxicos.

ENFOQUE INDIVIDUAL

Anamnesis: se encuentra bien, salvo a veces ligera dispepsia postprandial. No otra sintomatología por órganos o aparatos.

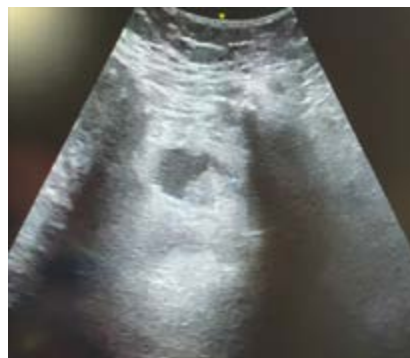
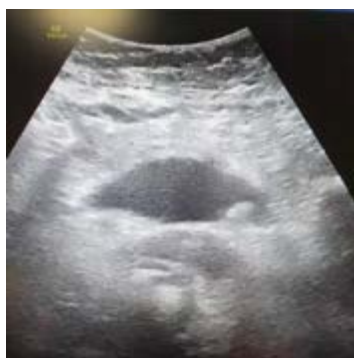Exploración física: buen estado general, normohidratada y perfundida. A la exploración abdominal, abdomen blando, depresible, no doloroso a la palpación, no masas ni megalias, ruidos hidroaéreos presentes, puñopercusión bilateral negativa. Auscultación cardiopulmonar normal.

Pruebas complementarias: se solicita una analítica completa con sistemático de orina donde destaca GOT 96 y GPT 104. En la orina solo una cruz de hematíes. Resto normal.

En analíticas previas, observamos hipertransaminasemia mantenida y 2 sistemáticos de orina con indicios de **hematíes**.

Además, solicitamos **citología de orina**, que fue **negativa**.

Le realizamos una ecografía abdominal en consulta con la siguiente conclusión: esteatosis hepática con vesícula biliar en porcelana. En vejiga, **una formación excrecente hiperecogénica hacia la luz** de unos 20mm de diámetro mayor.



ENFOQUE FAMILIAR Y COMUNITARIO: Vive sola. IABVD. Vida activa.

PLAN DE ACCIÓN Y EVOLUCIÓN: Ante la microhematuria persistente y esta imagen realizamos una teleconsulta a Urología, quienes citaron para cistoscopia y han incluido para **RTU y filiación de la lesión**.

JUICIO CLÍNICO: Sospecha de **tumor urotelial**

CONCLUSIONES: La ecografía, hoy en día, es una herramienta más en la consulta de atención primaria, con más ventajas que inconvenientes, y con la cual podemos diagnosticar muchas patologías banales y en otras ocasiones identificaremos imágenes que requieren más estudio para descartar malignidad. Hay que asumir que podemos detectar incidentalomas, y que aunque realicemos la ecografía por otro motivo, si la imagen es dudosa o sospechosa es importante filiar dicha lesión.

PALABRAS CLAVE: Ultrasonography, urinary bladder, hematuria

Una complicación inesperada

Contreras Hazañas M¹, López Navarro E², Molino Hernández MM³

¹MIR de MFyC. Centro de Salud Zaidín Sur. Granada

²MIR de MFyC. Centro de Salud Zaidín Sur. Granada

³MIR de MFyC. Centro de Salud Zaidín Sur. Granada

CASO CLÍNICO

Ámbito: Aparato Digestivo

Motivo de consulta: Paciente mujer de 51 años que acude a la consulta refiriendo síntomas de incontinencia urinaria mixta que comenzamos a tratar con solifenacina 5mg diarios, así como recomendaciones de pérdida de peso y ejercicios de fortalecimiento de suelo pélvico.

Enfoque individual:

Antecedentes personales: hipotiroidismo en tratamiento con levotiroxina, varias intervenciones quirúrgicas (apendicitis, obesidad y complicaciones), así como secuelas músculo-esqueléticas por accidente de tráfico.

Anamnesis: Dos semanas más tarde, acude a la consulta refiriendo malestar general de 2 días de evolución, sensación distérmica sin fiebre termometrada, dolor intenso en zona hipocondrio derecho, asociando disuria, y orinas colúricas. Náuseas sin vómitos, pero sin alteraciones del hábito intestinal.

Pruebas complementarias: Se decide derivar a urgencias para valoración urgente.

En analítica realizada en el servicio de Urgencias se constató elevación de la bilirrubina total 4,94 a expensas de la directa 3,61, con elevación de transaminasas (GOT 969, GPT 1006, GGT 57), así como leve elevación de la proteína C reactiva en torno a 8. Se realizó ecografía abdominal urgente, donde no se encontraron alteraciones significativas. Fue valorada por Digestivo de guardia, que decidió ingreso hospitalario para vigilancia estrecha y continuar estudio.

Plan de acción y evolución: Durante su ingreso en Digestivo, se realizaron múltiples pruebas complementarias:

** Serologías negativas: CMV, VEB, VHS. VIH. VHA, VHB, VHC, VHE, virus parotiditis negativos. Brucella, Borrelia, Rickettsia conorii negativos.

** Estudio de autoinmunidad negativo (ANA, AMA, LKM, SMA, Ac anti TG).

** Cobre en sangre 156 mcg/dL (normal).

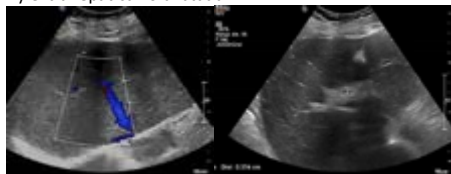
** Evolución de la función hepática a lo largo de 3 meses, analíticamente (gráficas)

** Colangio-RNM: colecistectomizada. No se observa dilatación de la vía biliar intra ni extrahepática ni imágenes de coledocolitiasis.

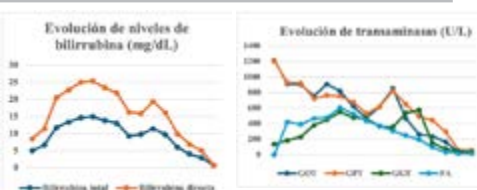Juicio clínico: Hepatitis aguda tóxica probablemente secundaria a solifenacina. Se planteó diagnóstico diferencial de hepatitis aguda con múltiples posibles causas: víricas, autoinmunes, tóxicas (fármacos, alcohol, drogas), así como causas obstructivas a nivel de vía biliar.

Conclusiones: El mayor valor de la ecografía en Atención Primaria en las hepatitis agudas es la posibilidad de excluir otras causas de dolor abdominal o de ictericia, dar información sobre la evolución del proceso y detectar complicaciones de forma precoz.

Exploración física: A la exploración, la paciente se encontraba estable hemodinámicamente. Regular estado general, con tinte icterico de piel y mucosas. Destacaba dolor a la palpación en zona hipocondrio derecho, con signo de Murphy dudosamente positivo. Se decide realizar ecografía abdominal a pie de cama, donde se objetivó hígado de tamaño ligeramente aumentado de unos 16 cm aproximadamente pero con contorno y ecogenicidad normales sin evidencia de lesiones focales. Colecistectomizada. Vía biliar intra y extrahepática no dilatada.



Enfoque comunitario: Casada, con dos hijos. Buen apoyo socio-familiar. Movilidad limitada con el uso de muletas. Fisioterapia en C.S. Zaidín durante años.



Se retiró la solifenacina y se inició tratamiento con corticoterapia intravenosa, con buena evolución clínica y analítica de manera lenta y progresiva. Tras ingreso hospitalario de un mes de duración, continuó el tratamiento de manera ambulatoria con pauta descendente de prednisona 60mg diario, con descenso de 10mg semanales, así como colestiramina 4g cada 8 horas si presentaba prurito. Tras alta hospitalaria, mantuvo seguimiento estrecho tanto en Atención Primaria como en Digestivo con valoración clínica-analítica semanal hasta que se ha normalizado completamente la función hepática y se encuentra asintomática.

Bibliografía: Ecografía de las lesiones hepáticas difusas en Atención Primaria. Keith Albert Foo Gil, Jose Carlos Sanchez Sanchez, Jackeline Lucia Carrera sieiro. Medicina general y de familia. Edición digital. SEMG. 2023; 12 (3): 117-121.

Hepatopatías tóxicas medicamentosas y no medicamentosas: generalidades. L. Meunier, J. Ursic-Bedoya, D. Larrey. Tratado de Medicina, 2019; 23 (1): 1-9.

Palabras clave: hepatitis, drugs, ultrasonography

Una ecografía nos lleva a una enfermedad por partículas

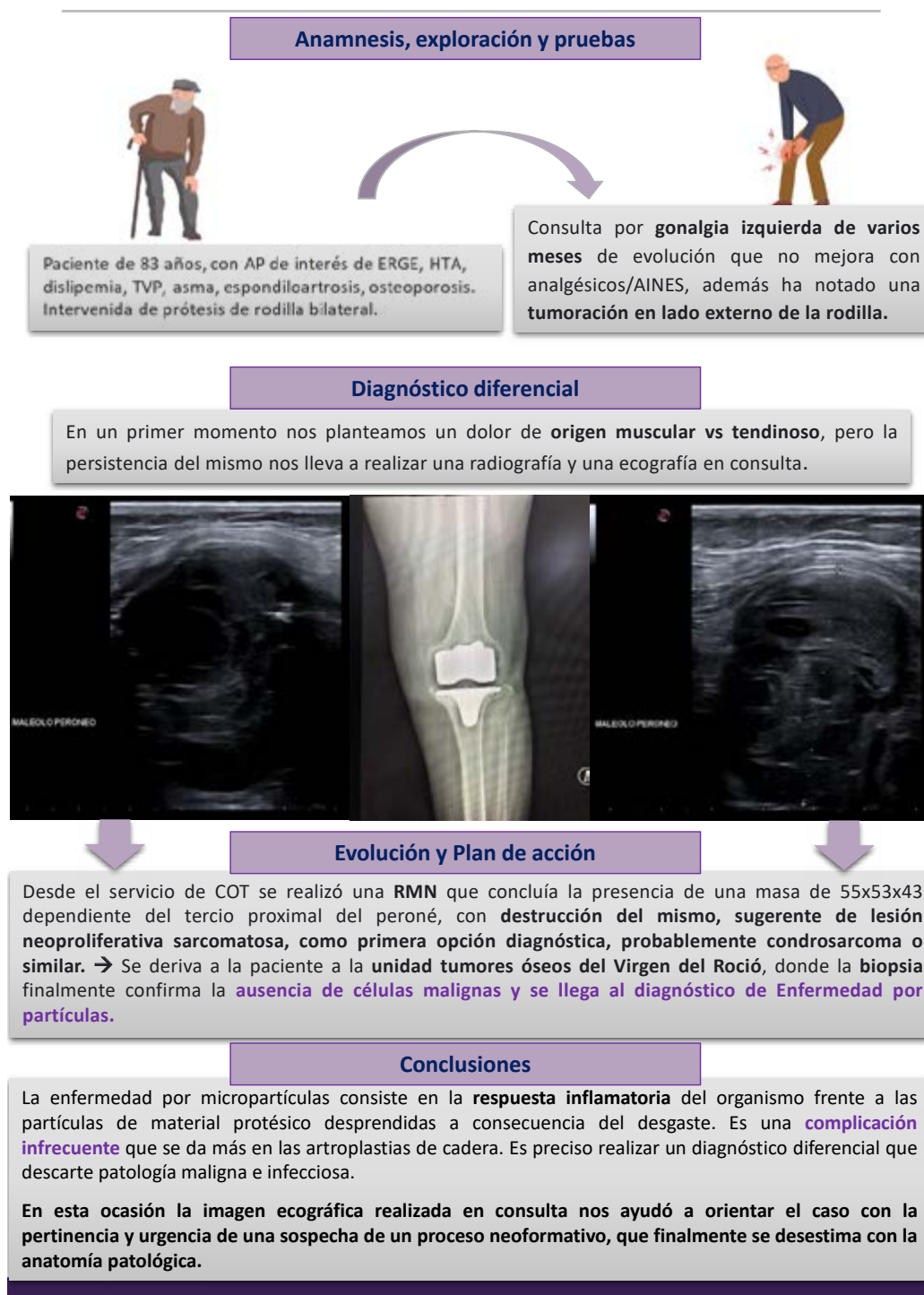
Lara Ojeda RM^{a1}, López Muñoz A², Martínez Chaves V³

¹ MI'MIR de MFyC. Centro de Salud de Villacarrillo. Jaén

²MIR de MFyC. Centro de Salud de Villacarrillo. Jaén

³Especialista en MFyC. Centro de Salud de Villacarrillo. Jaén

CASO CLÍNICO



El dolor abdominal puede enmascarar un proceso infeccioso respiratorio. La importancia del diagnóstico diferencial en urgencias

Sánchez Uribe A¹, Fernández López M²

¹MIR de MFyC. Centro de Salud Cuevas del Almanzora. Almería

²MIR de MFyC. Centro de Salud Cuevas del Almanzora. Almería

CASO CLÍNICO

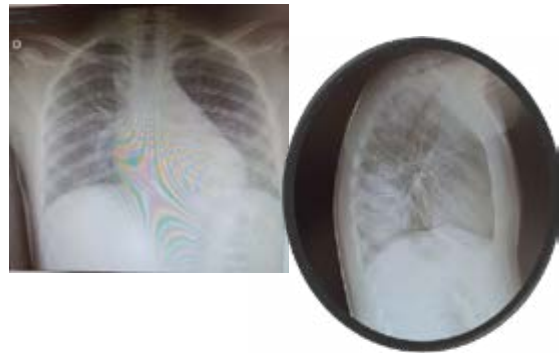
Urgencias Hospitalarias por fiebre y dolor abdominal.

Enfoque individual

Anamnesis: varón de 10 años acompañado de su madre refiere febrícula de inicio 37,5 °C desde hace 3 días que alcanza 39,5°C la madrugada previa junto a dolor abdominal y un vómito aislado. Hábito intestinal dentro de la normalidad, sin otros síntomas. El segundo día acuden a Centro de Salud de su localidad donde pautan Buscapina y Suero orales para control de síntomas explicando que podría considerarse inicio de una gastroenteritis viral. Ante el aumento de la fiebre, decaimiento y astenia decide consultar de nuevo en Servicio Urgencias Hospitalarias.

Pruebas complementarias: analítica sanguínea con bioquímica sin alteraciones a excepción de una PCR 1,5 mg/dl y procalcitonina 30,85 ng/ml, serie blanca leucocitos de $9600 \times 10^3/\mu\text{l}$ con 85,8% neutrófilos y 6% linfocitos. Plaquetas y coagulación en rango de normalidad. Analítica de orina sin alteraciones. Radiografía de abdomen sin alteraciones, lumbograma normal. Radiografía de tórax anteroposterior sin alteraciones con senos costofrenicos libres e índice cardiotorácico conservado; proyección lateral: condensación alveolar retrocardiaca posterobasal izquierda.

Exploración física: peso 41 kg. Regular estado general. Tensión arterial 95/65 mmHg, frecuencia cardíaca 135 lpm. Temperatura 39,8°. Saturación oxígeno 98%. Normohidratado y normoperfundido. No palidez mucocutánea. Pulsos centrales y periféricos presentes y simétricos. Eupneico. Tolerancia el decúbito. Consciente, orientado en las 3 esferas y colaborador. Auscultación cardiopulmonar: murmullo vesicular conservado, sin ruidos sobreañadidos. Tonos rítmicos, sin soplos audibles. Orofaringe, conductos auditivos externos y membranas timpánicas sin alteraciones. Abdomen blando, depresible a la palpación con dolor moderado en hipocondrio izquierdo, Murphy y Blumberg negativos, sin signos de defensa ni peritonismo. Ruidos hidroaéreos presentes y no metálicos. No se palpan masas, megalias ni adenopatías. Tórax: Tietze negativo, pared torácica sin alteraciones, expansión simétrica durante ciclo respiratorio. No crepitación subcutánea a la palpación. Miembros inferiores: sin edemas ni signos de TVP. Neurológicamente sin alteraciones. No exantemas ni petequias en piel ni mucosas. Sin signos de meningismo ni sépticos.



Enfoque familiar y comunitario

El paciente es el pequeño de 4 hermanos varones. La madre (viuda) trabaja de limpiadora para sacar a sus hijos adelante con la ayuda del hijo mayor de 18 años, albañil. Etnia gitana pero bien integrados en su localidad en la que viven "de toda la vida", en un barrio obrero humilde. Familia con recursos económicos limitados, realiza buen uso de los recursos sanitarios, no existen consultas frecuentes, sólo las que pueden considerarse normales. Cartillas de vacunación y exámenes médicos en edad pediátrica realizados. Todos los miembros de la familia gozan de buena salud. La madre ante el aumento de la fiebre, el mayor decaimiento del menor que rechaza ir al colegio "cuando a él le gusta estudiar e ir a sus clases", pone en alerta a la progenitora. Además le llama la atención la inapetencia y la anorexia poco habituales en el niño, por lo que decide volver a consultar de forma prudente ya que insiste "no lo ve bien y sólo le duele la barriga". En el Centro de Salud que fue atendido en primera instancia refiere la madre "el médico de Urgencias estaba saturado, había muchos pacientes esperando y a penas tuvo 2 minutos para explorarlo, me quedo más tranquila si lo pueden volver a ver".



Juicio clínico

Neumonía retrocardiaca izquierda atípica.

Diagnóstico diferencial: gastroenteritis, apendicitis, obstrucción intestinal, viriasis, neumonía, isquemia aguda intestinal/cardíaca/esplénica, debut diabético.

Plan de acción y evolución

Se indica vía venosa periférica por la que se infunde Metamizol 2 gramos para control de temperatura. Se interconsulta con pediatra de guardia para ingreso en planta con vistas a hidratación, soporte nutricional y antibioterapia intravenosa dado el regular estado general del paciente, los parámetros analíticos alterados y la distancia desde el domicilio del paciente al centro hospitalario que dificulta su reconsulta si empeora. Recibe Ampicilina 200 mg/kg/ 24 horas, en dosis cada 6 horas con mejoría franca en pocos días, siendo dado de alta a los 4 días para finalizar tratamiento oral de forma ambulatoria.

Conclusiones

Es de vital importancia no olvidar incluir la posibilidad de una neumonía, sobre todo en pacientes de edad pediátrica, dentro del diagnóstico diferencial del dolor abdominal, más si es a nivel de hipocondrios y/o epigastrio. La epidemiología y la práctica clínica nos confirman que son muchos los casos de neumonías atípicas, poco floridas o sin clínica respiratoria que debutan solo con una leve clínica abdominal, asociada a vómitos o no, que puede confundirnos con un proceso banal como una gastroenteritis. Es fundamental la auscultación pulmonar pormenorizada de ambos campos pulmonares y a veces, incluso con esta metodología no se diagnostican, como es el caso, ya que queda justo a nivel retrocardiaco y los ruidos sobreañadidos como crepitantes que esperaríamos encontrar pueden pasar desapercibidos. Así mismo, la realización de 2 proyecciones en las radiografías de tórax, ya que como se ejemplifica en este caso, en la anterior puede no verse y sí en la lateral. Y no olvidarnos la importancia de explicar a los padres y pacientes en general, los signos y síntomas de alarma por los que deben volver a consultar para no derivar en complicaciones o casos más graves.

Palabras clave

Neumonía, diagnóstico diferencial, dolor abdominal.

Fiebre y alteración neurológica, no siempre se trata de una infección del sistema nervioso central

Fernández López M¹, Sánchez Uribe A²

¹MIR de MFyC. Centro de Salud Cuevas del Almanzora. Almería

²MIR de MFyC. Centro de Salud Cuevas del Almanzora. Almería

CASO CLÍNICO

Motivo de consulta

Malestar general y fiebre.



Enfoque individual

Anamnesis

Paciente mujer de 88 años que acude al Servicio de Urgencias Hospitalario por malestar general de 15 días de evolución asociado a fiebre de hasta 39°C, cefalea y temblores de las cuatro extremidades. No ha presentado pérdida de conciencia. No disnea ni aumento de mucosidad. No diarrea, vómitos ni dolor abdominal.

Ha estado en tratamiento con levofloxacino desde hace 5 días por sospecha de infección respiratoria sin mejoría por lo que acude.

Sin alergias medicamentosas conocidas.

Antecedentes personales: hipertensión arterial, enfermedad renal crónica, dislipemia, deterioro cognitivo leve, trastorno ansioso-depresivo

Tratamiento habitual: furosemida 40 mg, alopurinol 100 mg, simvastatina 20 mg, duloxetine 90 mg.

Exploración

Frecuencia cardiaca 128 latidos por minuto, temperatura 40°C, saturación de oxígeno 98%

Malestar general, confusa, desorientada

Auscultación cardiaca y respiratoria: arritmica sin soplos, murmullo vesicular conservado sin ruidos patológicos sobreañadidos

Abdomen: blando y depresible, no doloroso a la palpación. No signos de defensa peritoneal. Ruidos hidroaéreos normales presentes.

Neurológica: tendencia al sueño, Glasgow 10/15. Rigidez muscular generalizada, mioclonías en miembros inferiores y miembros superiores, hiperreflexia rotuliana. PINLA, MOEC. No alteraciones en sensibilidad

Pruebas complementarias

TC craneal: no se observan colecciones hemorrágicas intra ni extraaxiales. Signos de leucoaraiosis más marcada en zona frontal derecha. Línea media centrada. Sistema ventricular y m surcos de la convexidad de morfología y tamaño normal. No evidencia de lesiones ocupantes de espacio. Fosa posterior sin hallazgos apreciables.

Radiografía de tórax: senos costofrénicos libres. No se observan infiltrados ni consolidaciones.

ECG: fibrilación auricular de novo a 130 latidos por minuto, sin signos de isquemia ni alteraciones en la repolarización.

Análítica de sangre: glucosa 90 mg/dl, urea 33 mg/dl, creatinina 3.5 mg/dl (previa 0.76), filtrado glomerular 15 ml/min (previo 59.77), perfil hepático normal, Na 141, K 3.8, PCR 7, procalcitonina 0.3, troponina I 82, CK 288.

Punción lumbar: aspecto claro. Leucocitos 2, glucosa 68, proteínas 35.

PCR sars-Cov2 negativa.



Enfoque familiar y comunitario

La hija de la paciente refiere que al haber presentado fiebre, aumento de mucosidad y decaimiento durante los primeros días del cuadro pensaron que podría tratarse de una infección respiratoria ya que en su caso suele aparecer con esta semiología y recientemente había presentado una de la que no se había recuperado del todo. Por ello, consultaron y se trató con antibiótico. Tras varios días de tratamiento y empeoramiento del cuadro sobre todo neurológico es cuando deciden consultar en Urgencias Hospitalarias.



Juicio clínico

Síndrome serotoninérgico. Fibrilación auricular de novo.

Diagnóstico diferencial

Síndrome neuroléptico maligno, hipertermia maligna, meningitis, encefalitis, intoxicación por fármacos anticolinérgicos, drogas.

Plan de acción y evolución

En Urgencias se inicia tratamiento antibiótico empírico para meningococcal con ceftriaxona 2 g, vancomicina 1 g, ampicilina 3 g y dexametasona 8 mg mientras se esperan resultados de la punción lumbar. Con el resultado de la misma poco sugestivo de infección del sistema nervioso central se decide pautar diazepam 10 mg y levetiracetam 1000 mg iv sospechando crisis epilépticas.

La paciente en Observación continua con misma clínica, mioclonías, rigidez, taquicardia. La función renal continúa empeorando en los controles analíticos. Se rehistoria a la familiar y tras incidir en la toma de medicamentos refiere ajuste de dosis recientemente de la duloxetine, de 60 mg/24h a 90 mg/24h por empeoramiento en los últimos meses de su trastorno depresivo. Con estos datos, planteamos el síndrome serotoninérgico como causa del cuadro neurológico.

Se suspende duloxetine y se comenta con Medicina Interna para ingreso en planta y continuar estudio. La evolución resulta ser muy favorable, a las 72 horas la paciente no presenta mioclonías, se encuentra afebril, con buen control de frecuencia cardiaca y rítmica, orientada y reactiva. En los controles analíticos va recuperando su función renal basal y a los 6 días del ingreso se le da el alta asintomática.



Conclusiones

El interés del caso radica en que el síndrome serotoninérgico es un cuadro potencialmente grave y muchas veces infradiagnosticado. La cantidad de fármacos causantes de toxicidad por serotonina es muy extensa, desde sustancias de abuso, medicamentos utilizados para el tratamiento de patologías médicas y psiquiátricas, e incluso suplementos dietéticos. El diagnóstico de este síndrome es completamente clínico con la triada clásica formada por síntomas neuromusculares (clonus, mioclonía, temblor, hiperreflexia, hipertonicidad), hiperactividad autonómica (hipertermia, taquicardia, hipertensión, diarrea) y alteración del estado mental (agitación, confusión ansiedad, coma). Es de suma importancia una historia clínica detallada, con énfasis en uso de medicamentos o sustancias de abuso, así como una exploración física y neurológica adecuada. Desde Atención Primaria es fundamental realizar un buen seguimiento a los pacientes que toman estos fármacos. Y si presentan cambios de dosis o toma de nuevos medicamentos que puedan interactuar, alertarlos de los síntomas de alarma, especialmente a las personas mayores.

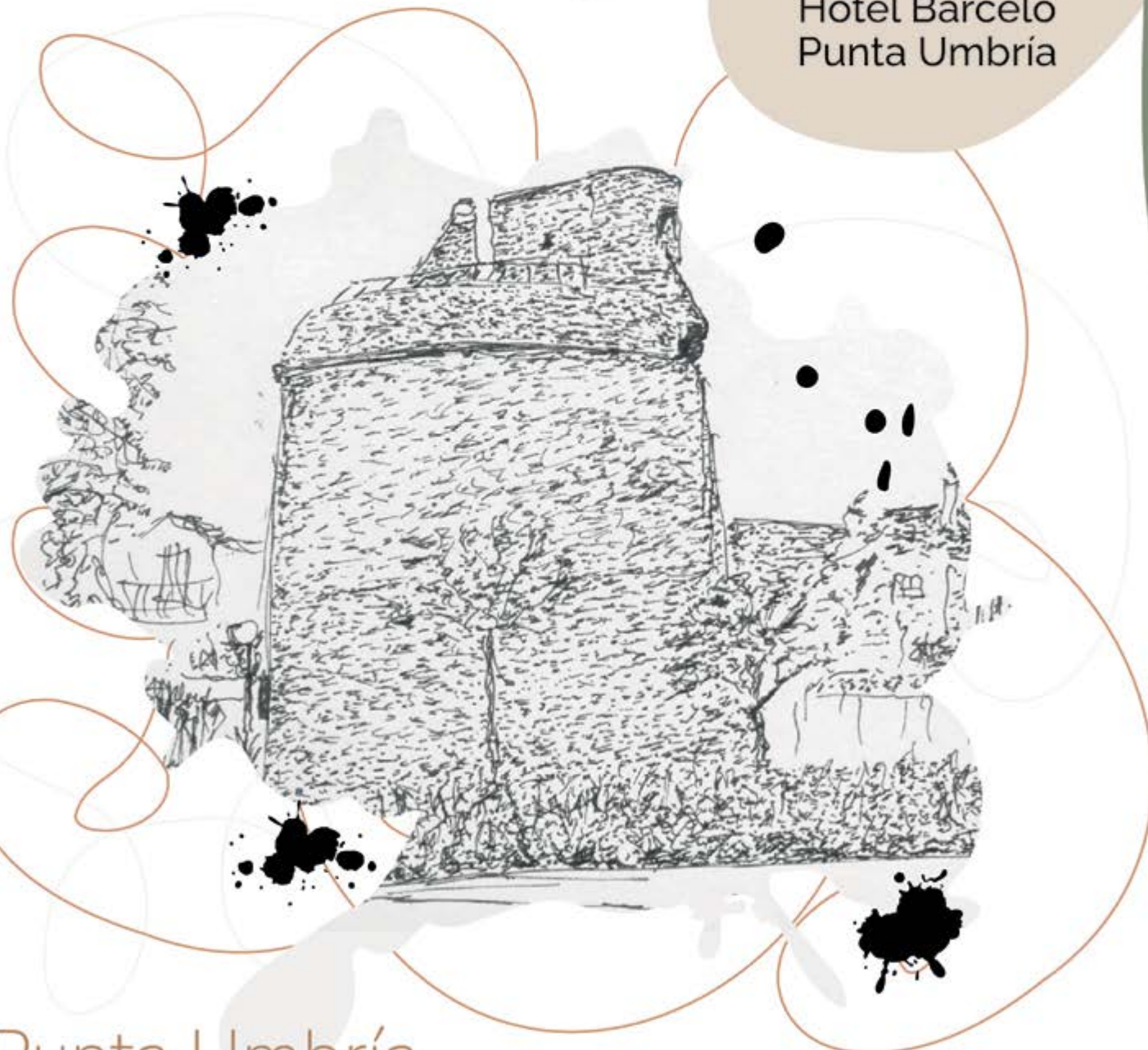
Palabras clave

Serotoninérgicos; intoxicación; fiebre; serotonina; diagnóstico; manejo.

31^o

Congreso Andaluz de Medicina Familiar y Comunitaria SAMFyC

22/24 MAYO
Hotel Barceló
Punta Umbría



Punta Umbría
HUELVA 2025

